

## Enfermedad de Teschen-Talfan: encefalomiелitis por enterovirus

**Fuente:** Artículo del Dr. José Manuel Lescay, profesor investigador y asesor técnico, República Dominicana. Extraído de El Sitio Porcino.

**La Enfermedad de Teschen - Talfan es una patología aguda de los cerdos que se caracteriza por desórdenes del sistema nervioso central. El agente causal es el serotipo # 1 del enterovirus porcino que penetra en el animal por cavidades oral o nasal.**




El período de incubación del enterovirus es de aproximadamente 14 días. El virus se multiplica en intestino y se excreta en heces y secreciones nasales. Es resistente y altamente infeccioso. La principal vía de transmisión es la fecal - oral directa.

Se describió por primera vez en la ciudad de Teschen, Checoslovaquia por lo que fue previamente conocida como “Enfermedad de Teschen”. Durante los años 40 y 50 se extendió por toda Europa, seguido de Canadá, Estados Unidos, Australia y finalmente Uganda y Madagascar, causando enormes pérdidas para la industria porcina.

La forma clínica de la enfermedad es poco frecuente, aunque las evidencias serológicas indican que en las poblaciones de cerdos circulan variantes del virus de baja virulencia.

Desde febrero de 2009 se han reportado casos de la enfermedad en Haití. Los análisis de laboratorio realizados en marzo de 2009 (serología, histopatología y PCR) descartaron otras enfermedades similares e identificaron un Teschovirus serotipo PTV-1, como el responsable de dicho cuadro.

Actualmente, se encuentra bien instalada en gran parte de este territorio diseminándose hacia zonas cercanas a la frontera con la República Dominicana, donde ya se reportan casos, con el riesgo se expanda a países, especialmente, del Caribe, y Centroamérica.



*Foto: Shutterstock*

### **Principales signos y síntomas clínicos**

- 1- Fase prodrómica: fiebre, lasitud, anorexia, trastornos locomotores.
  - 2- Fase intermedia: hipersensibilidad, temblores, espasmos clónicos de las patas, opistótono-nistagmo.
  - 3- Fase final: paraplejia del tren posterior, cuadriplejia, parálisis centro termorregulador, hipotermia, parálisis músculos respiratorios, asfixia.
- El virus puede invadir los fetos a través de la placenta y produce: muerte embrionaria, momificación e infertilidad.

Al margen de los procedimientos laboratoriales muy específicos para identificar de manera exclusiva el agente causal de la enfermedad, se le infiere una importancia relevante a las lesiones histopatológicas en sistema nervioso central y periférico (SNC – SNP) por el grado de especificidad y micro localización anatomotopográfica de las alteraciones muy peculiares.

Recomendaciones para la selección de especímenes del sistema nervioso y características específicas de las lesiones histopatológicas.

Se deben tomar alrededor de 13 fragmentos del sistema nervioso.

- 1- Bulbo olfatorio
- 2- Corteza frontal
- 3- Corteza media
- 4- Corteza posterior
- 5- Asta de Ammón
- 6- Cuerpo calloso
- 7- Cuerpo cuadrigémino
- 8- Cerebelo
- 9- Puente de varolio
- 10- Medula oblonga
- 11- Medula cervical

12- Medula lumbar

13- Ganglio espinal

Empleando la técnica convencional de Parafina – Hematoxilina & Eosina. La lesión diana es una “polio encefalomyelitis linfocitaria”. Proceso inflamatorio con tendencia selectiva por la “sustancia gris”. Perivasculitis muy manifiesta. Necrosis neuronal. Focos de malacia. Cromatolisis.

Neuronofagia. Sustitución de las neuronas por tejido conectivo de la glía. Las neuronas motoras de los “cuernos ventrales de la médula espinal” están más afectadas que las del cuerno dorsal. Ganglio neuritis linfocitaria.

En sentido general las lesiones microscópicas en SNC suelen tener un patrón que le infiere cierta especificidad y distribución anatomotopográfica que permite, considerando las evidencias clínicas y epidemiológicas del caso, plantearnos un diagnóstico presuntivo precoz, la adopción de adecuadas medidas preliminares de contención en espera de la confirmación específica.

## **Métodos para la extracción del SNC**

### **Craneotomía tradicional**

1-Separar la cabeza a nivel de la articulación atlanto-occipital.

2-Remover el tejido blando que la recubre (piel, subcutis, músculos).

3-Con auxilio de una sierra manual o eléctrica retirar el techo de la bóveda craneana efectuando un corte transversal que une los arcos orbitarios, posteriormente practicar dos cortes oblicuos hacia atrás de manera que converjan en el agujero magno, finalmente retiramos el techo de la bóveda y con sumo cuidado y utilizando pinza y tijera de punta fina separamos las meninges. La duramadre queda adherida al endostio, la aracnoides y piamadre adosadas a la masa encefálica) para dejar al descubierto el SNC, que será extraído cuidadosamente.

### **Método sagital**

1-Separar la cabeza del cadáver a nivel de la articulación atlanto – occipital.

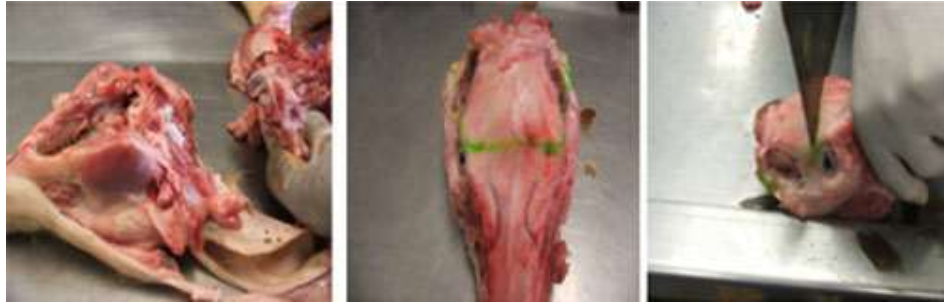2-Situarse en posición invertida sobre la mesa de necropsia.

3-Con un objeto cortante ubicar la hemisección, tomando como referencia la sínfisis mandibular y el espacio entre los cóndilos del occipital.

4-Con auxilio de un objeto contundente golpear hasta lograr el corte sagital deseado.

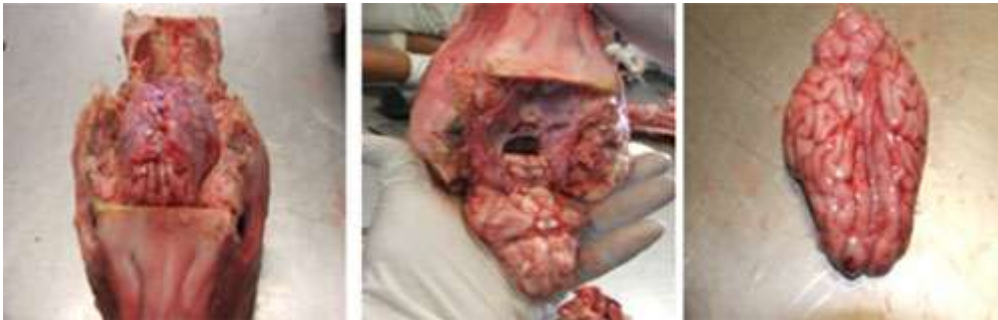
5-Con una tijera de punta fina retirar ambas hemisecciones encefálicas, dejando in-situ la duramadre.

6-Con mucho cuidado remover el bulbo olfatorio.

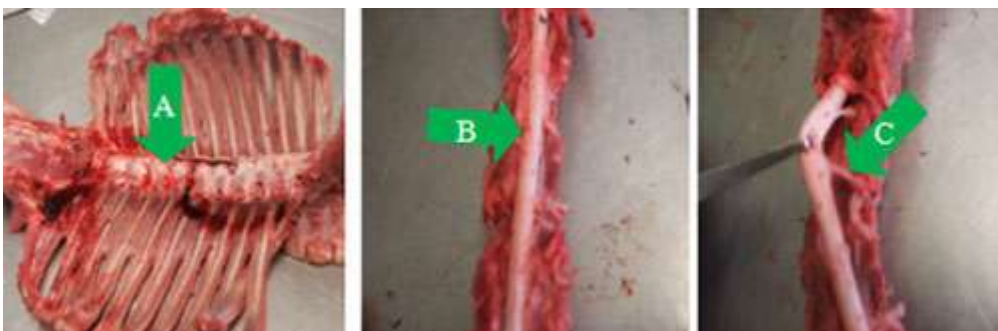


Retirar tejidos blandos

Cortes en el techo de la bóveda craneana



Retiro del techo de la bóveda craneana y extracción de la masa encefálica



Extracción de la medula espinal, nervios y ganglios espinales

### Medidas de prevención

- 1- Considerando el riesgo potencial y la real probabilidad de extensión de esta enfermedad se deben adoptar medidas extraordinarias.
- 2- Informar a los veterinarios y productores de cerdos sobre la enfermedad:
  - Principales signos clínicos.
  - Presentación y formas de transmisión.
  - Con el fin de ser capaces de realizar una rápida detección y una respuesta rápida incluyendo notificación oportuna y vigilancia.
- 3- Mejorar la vigilancia interna frente a la aparición de patologías que cursen con signos clínicos del tipo nervioso que ya están notificadas en el país y con las cuales se debe establecer un diagnóstico diferencial:
  - Streptococosis -Cólera Porcino -Intoxicación por sal -Hipoglicemia - Salmonelosis aguda -Enfermedad edemática -Glasser (Haemophilus) - Mioclonia congénita -Encefalomiocarditis viral
- 4- Actualizar y fortalecer las medidas de bioseguridad.
  - Acceso prohibido.

- El personal que por razones ineludibles tenga que acceder a las instalaciones debe haber cumplido un periodo de cuarentena como mínimo de 3 días si con antelación estuvo en algún otro proyecto.
  - Sin excepción deben transitar por el filtro sanitario donde efectuaran baño de higienización y cambio de ropa sanitaria.
  - Revisar las cercas perimetrales y rectificar cualquier indicio de vulnerabilidad que permita acceso a animales foráneos.
  - Mantener activados con desinfectantes efectivos los rodaluvios de la entrada principal al proyecto y los pediluvios para el calzado entre las diferentes secciones internas.
  - Mejorar el estado sanitario de las granjas, aislando a los animales enfermos, control de plagas (ratas, ratones, pájaros, moscas) y manteniendo un buen estado inmunitario de los animales.
- 5- Realizar una rigurosa caracterización de cada uno de nuestros empleados en relación a la prohibición de tener cerdos de traspatio en sus respectivas residencias, así como alertar sobre la peligrosidad que reviste que estos mantengan algún tipo de vínculos con otras explotaciones de cerdos en jornadas libres.
- 6- Organizar una actividad de capacitación con todos los empleados, donde se expongan los aspectos más importantes de la enfermedad.

## Bibliografía

- Teschen Disease Situación in Haití, obtenido el 12 de agosto de 2012, [http://www.caribvet.net/fr/system/files/usaha\\_jean20rodney\\_teschovirus.pdf](http://www.caribvet.net/fr/system/files/usaha_jean20rodney_teschovirus.pdf)
- Management of Teschen disease in Haití, obtenido el 12 de agosto de 2012, [http://www.riprosat.org/memories/day\\_2/simeon\\_Managment\\_of\\_Teschen\\_diseases\\_in\\_Haiti.pdf](http://www.riprosat.org/memories/day_2/simeon_Managment_of_Teschen_diseases_in_Haiti.pdf)
- Teschen disease (Teschovirusencephalomyelitis) eradication in Checoslovaquia: a historical report, obtenido el 12 de agosto de 2012 <http://www.vri.cz/docs/vetmed/54-11-550.pdf>
- Teschovirus encephalomyelitis in the Republic of Haití, obtenido el 12 de agosto de 2012, <ftp://ftp.fao.org/docrep/fao/012/ak137e/ak137e00.pdf>
- Teschen disease, obtenido el 12 de agosto de 2012 <http://www.thepigsite.com/pighealth/article/457/teschen-disease>
- Teschovirus encephalomyelitis, obtenido el 12 de agosto de 2012 [http://www.oie.int/fileadmin/Home/eng/Health\\_standards/tahm/2.08.10\\_TESCHOVIRUS\\_ENCEPH.pdf](http://www.oie.int/fileadmin/Home/eng/Health_standards/tahm/2.08.10_TESCHOVIRUS_ENCEPH.pdf)
- Teschovirus encephalomyelitis?(previouslyTeschen and Talfandiseases), obtenido el 12 de agosto de 2012, [http://www-old.caribvet.net/information.php?i\\_id\\_page=173](http://www-old.caribvet.net/information.php?i_id_page=173)
- The Center for food Security and Public Health. Iowa State University. July, 2009. [Internet Online]. <http://www.cfsph.iastate.edu/DiseaseInfo/disease.php?name=enteroviru-encephalomyelitis&lang=es>
- The Merck Veterinary Manual. 2011. Porcine Enteroviral Encephalomyelitis:Introduccion. [Internet Online]<http://www.merckvetmanual.com/mvm/index.jsp?cfile=htm/bc/102100.htm&word=Teschen%2cDisease>
- Focus on Teschovirus encephalomyelitis in the Republic of Haiti (previously enterovirus encephalomyelitis or Teschen/Talfan disease). No. 4. 2009. [Internet Online]. <ftp://ftp.fao.org/docrep/fao/012/ak137e/ak137e00.pdf>. <http://www.3tres3.com/> > El caso clínico del mundo. (09-dic-2004)